GLOKOM

Prof.Dr. Burak TURGUT

SON GÜNCELLEME 01.10.2018

Tanım

- Çoğu olguda artmış göziçi basıncı (GİB), optik diskte (OD) çanaklaşma ve retinal gangliyon hücre ve sinir lif harabiyeti ve glokoma spesifik görme alanı (GA) defekti ile karakterize progressif ve dejeneratif bir optik nöropati
- Multifaktöryel (ailesel, genetik, çevresel faktörler ve sistemik ve oküler hastalıklar)
- GİB'nı belirleyen başlıca faktörler humor aköz yapım hızı ve dışa akım kanallarındaki drençtir.
- Normotansif glokom: Normal aralıkta GİB, glokomatöz OD değişiklikleri ve GA defektleri
- Oküler Hipertansiyon: GİB 21 mmHg nin üzerinde ancak glokomatöz değişiklikler yok.

Humor aköz

- Göz içi sıvısı (Aköz humor; AH) korpus siliarenin pigmentsiz epitelinden aktif olarak arka kamaraya salgılanır ve pupil aralığından ön kamaraya geçer.
- Başlıca görevleri, optik özelliğe katkıda bulunmak (kırıcı ortam, tonus), metabolik artıkların uzaklaştırılması, avasküler dokuların beslenmesidir.
- Humor aközün oluşumu 3 yola olmaktadır:

1. Aktif sekresyon (%80) Na-K-ATPaz enzim sistemine bağımlı ve göziçi basınçtan bağımsız.
2. Ultrafiltrasyon(%20): Siliyer kapillerlerdeki kan basıncı düzeyine, plazma onkotik basıncına ve GİB seviyesine bağımlı.
3. Difuzyon

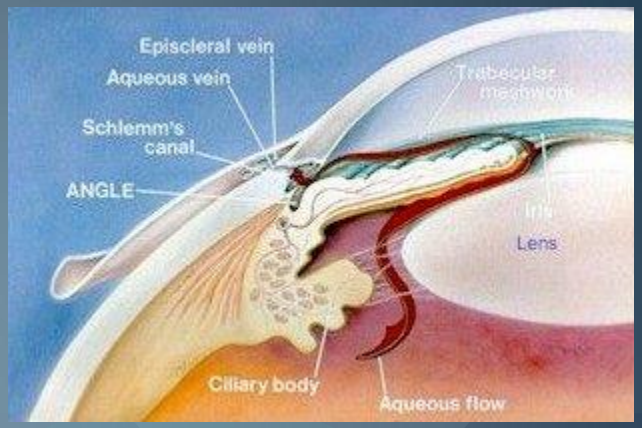

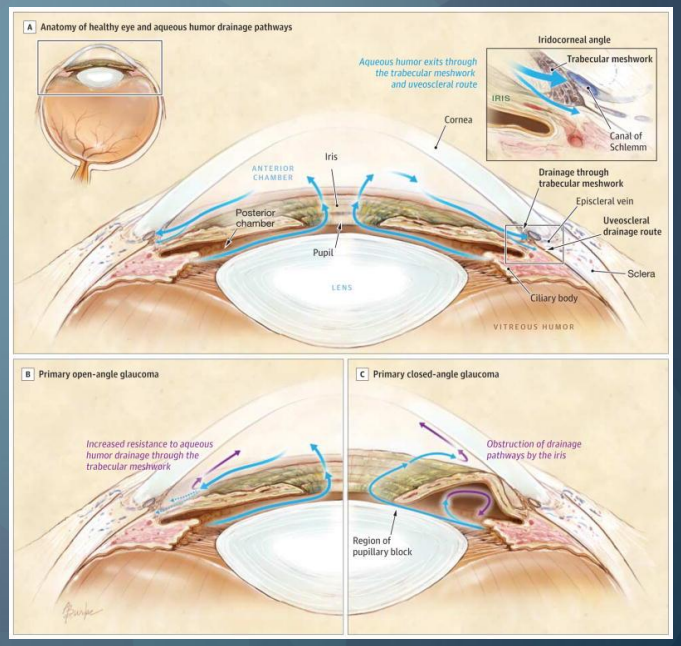

Humor aközün dışa akımı

a-Konvansiyonel (trabeküler) yol(%85)
Ön kamara açısında bulunan trabeküler dokudan süzülen AH sırasıyla schlemm kanalı, toplayıcı kanallar ve aköz venlerden geçerek episkleral venlere akar. Bu yolda iki temel direnç noktası vardır:trabeküler ağ ve yaklaşık 6-8 mmHg basınca sahip episkleral venler.

b- Uveoskleral yol (% 15:
Aköz siliar cisim içerisindeki kaslar arasından geçerek supra skleral mesafeye ulaşır ve buradan skleral emisser venlerle orbital venlere iletilir.

c- İris yoluyla dışa akım

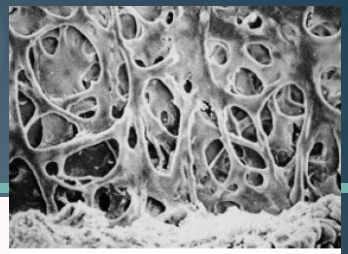

Scanning electron micrograph of the trabecular meshwork

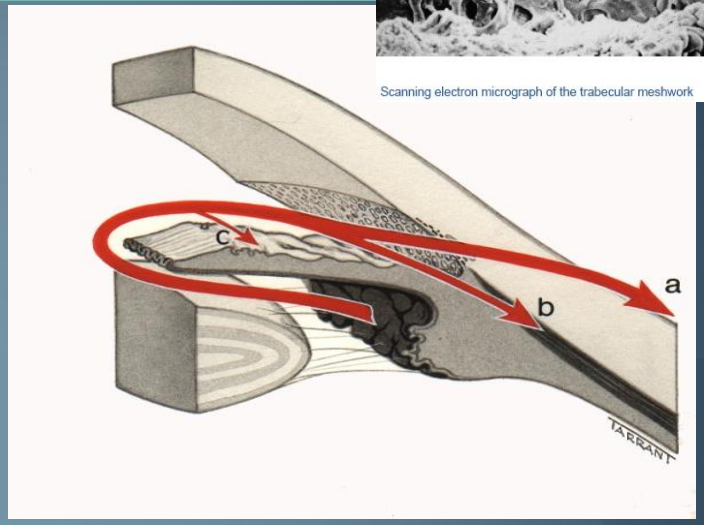

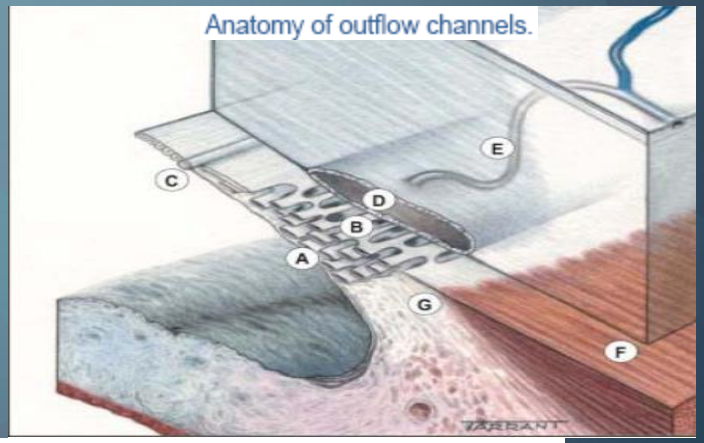

(A) Uveal meshwork; (B) corneoscleral meshwork; (C) Schwalbe line; (D) Schlemm canal; (E) connector channels; (F) longitudinal muscle of the ciliary body; (G) scleral spur

GİB ve fluktuasyonu nedir?

- Aköz humorun göz cidarlarına yaptığı basınca göz içi basıncı(GİB) adı verilir.
- Normal GIB (16±5 mm Hg): Optik sinir üzerinde harabiyete ve görme alanlarında kayba yol açmayacak basınç seviyesi
- GIB, yaşla biraz artış gösterir; sebebi trabeküloskleroz dur
- Diurnal ritm: GIB nın gün içinde gösterdiği değişikliklerdir. Her gün tekrarlanır. Temel sorumlusu sempatik aktivite ve glikokortikoidler.
- İnsandan insana GIB nın pik yaptığı saatler değişebilir.
- Diürnal ritm çoğu olguda sabah saatlerinde en yüksek GİB'nın ve gece saatlerinde düşük GİB nın saptandığı bir şekildedir.
- Diurnal ritmin amplitüdü normalde 2 mm Hg'yı aşmazken, glokom hastalarında 5 mm Hg'nın üzerindedir.
- İki göz arası basınç farkı 4 mmHg ve üzeri olduğunda glokomdan şüphelenilmelidir.

Glokom Patogenezi

- Retinal gangliyon hücre tabakası ve sinir lif tabakasında atrofiye neden olan

1. **İskemi:** fluorescein angiogramda hipoperfüzyon.
2. **Mekanik:** azalmış aksoplazmik akım ve aksonal kompresyon.
3. **Apoptosis:** Enflamatuar cevap olmadan programlı hücre ölümü, aşırı glutamat salımı, gangliyon hc.lerinin bağlanması, kalsiyum kanallarının açılması, hücre ölümü)

- Nöroproteksiyon:. NTG ‘de Ca Ch Bl, brimonidin

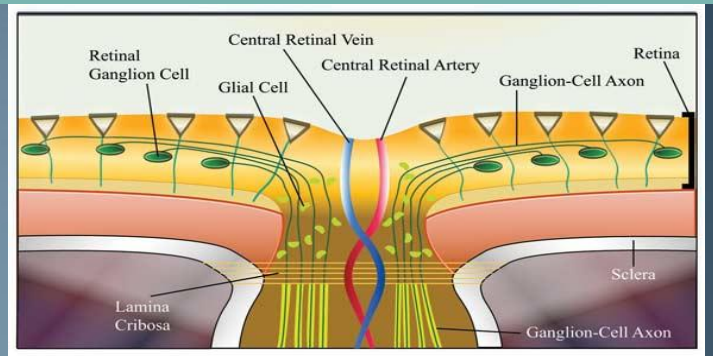

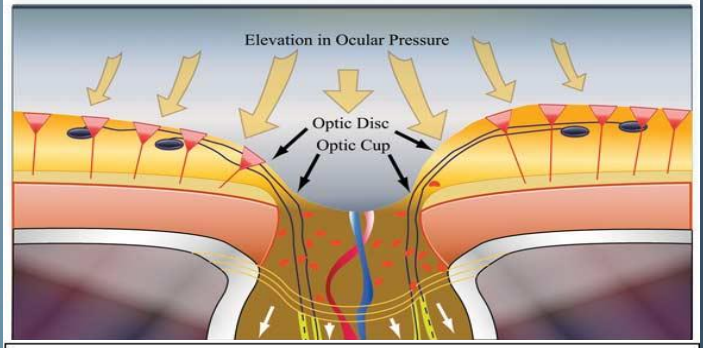

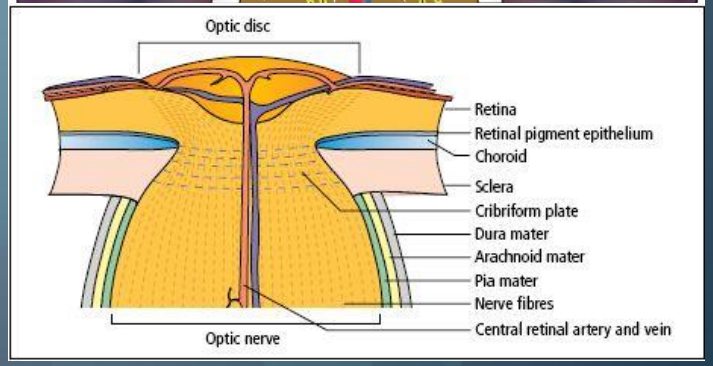

1.Tonometri

GİB ÖLÇÜMÜ
Side View Of Probe And Probe Carrier
Degrees Are From Zero To 180
APPLANATION TONOMETRY
SCHIOTZ TONOMETER
TONOPEN XL
PERRKINS HAND
HELD TONOMETER
NON CONTACT TONOMETER
DİJİTAL TONOMETRİ

2.Kornea kalınlığının ölçümü (pakimetri)

- Normal gözlerde merkezi korneanın kalınlığı yaklaşık 520-550 mikron arasıdır.
- Eğer kornea normalden kalın ise (600 mikron ve üstü) göz içinde aslında mevcut olmayan yüksek bir basınç ölçülecektir.
- Kornea normalden daha ince ise (500 mikrondan daha az) yumuşak olur ve ölçülen basınç normale göre daha düşüktür.

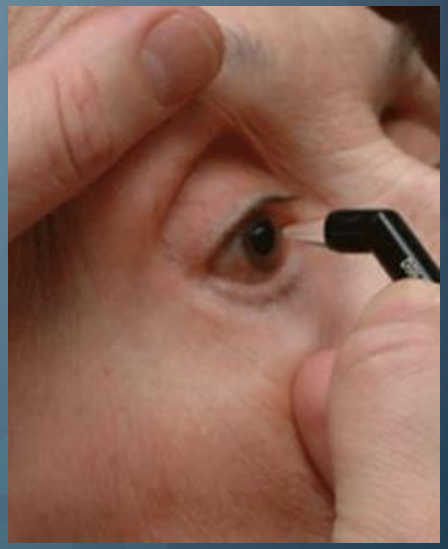

3.Optik Diskin Muayenesi

Normal optik disk

- Optik disk gözü terkeden retinal ganglion hücreleri aksonlarından oluşan 1.5 mm çaplı(1-6 mm) bir yapıdır.
- Ortasındaki çukurluk optik kap (CUP) iyi sınırlı,
- Disk kenarları belirgin,
- Cup/Disk oranı genellikle 0.3 ve altında,
- Nöroretinal rim pembe veya turuncu renkli.

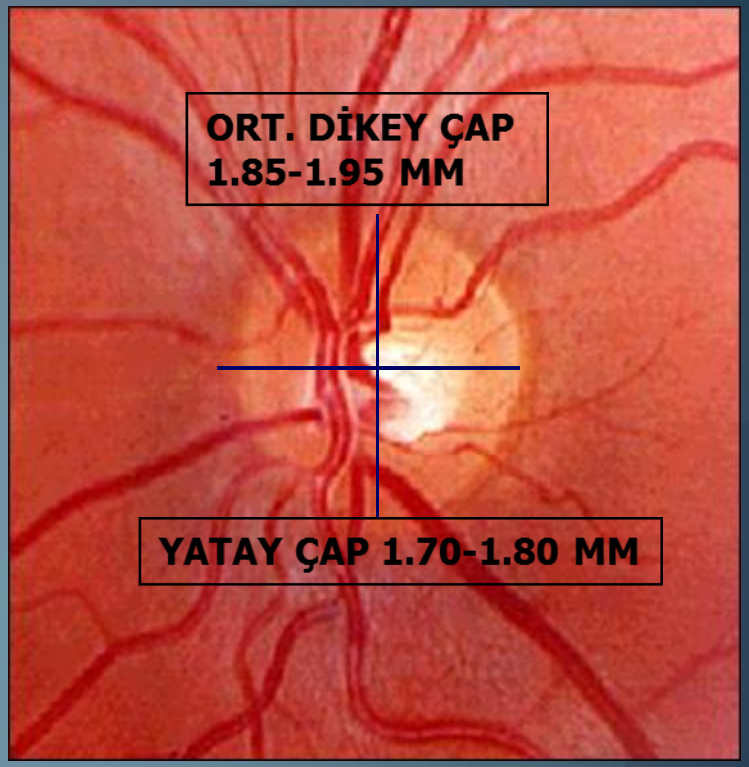

DİKEY ÇAP YATAY ÇAPTAN %10 FAZLA

4.Retinal sinir lifleri Muayenesi

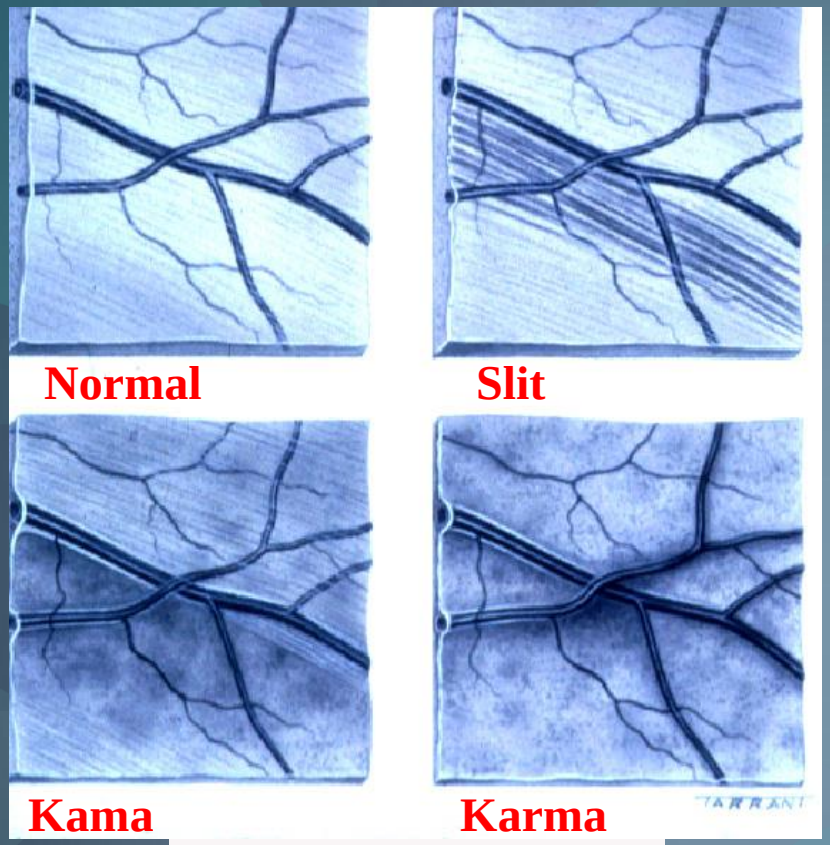

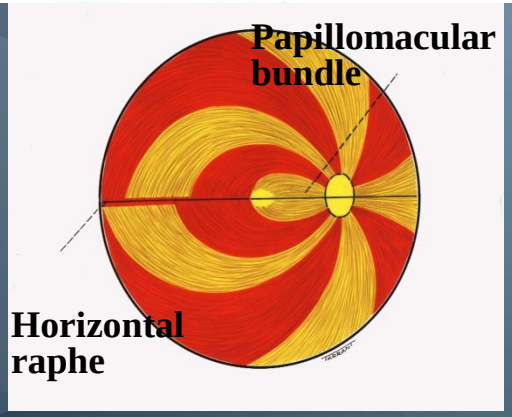

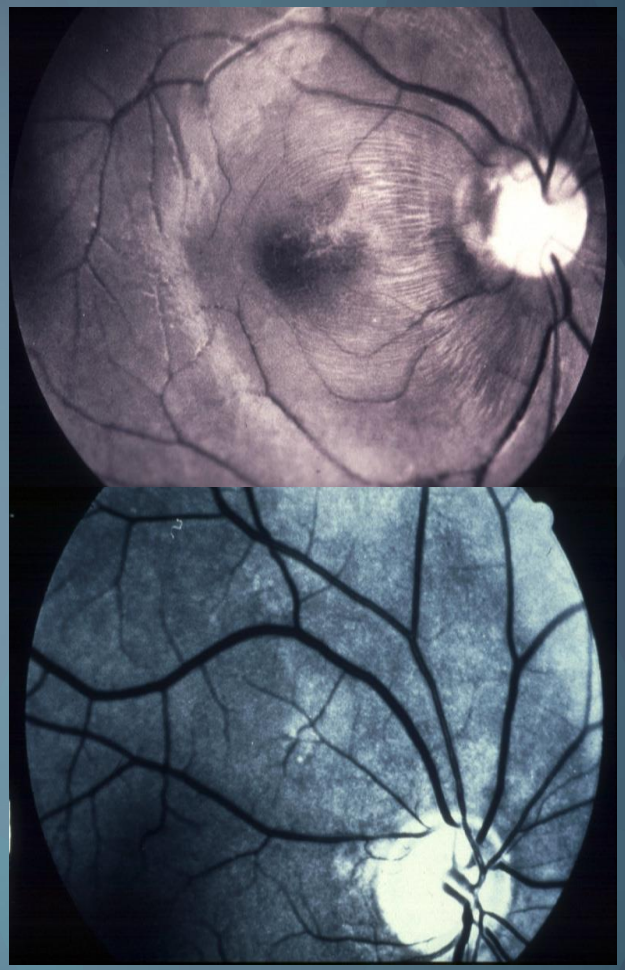

5.Goniyoskopi (Açı muayenesi)

- Goniyolensler yardımıyla iridokorneal açının muayanesi
- Glokom tipi ve etyolojisi hakkında bilgi verir.
- Açı elemanları

SL:Schwalbe's lıne

TM:Trabecular meshwork

SS:Scleral spur

CBB:Ciliary body band

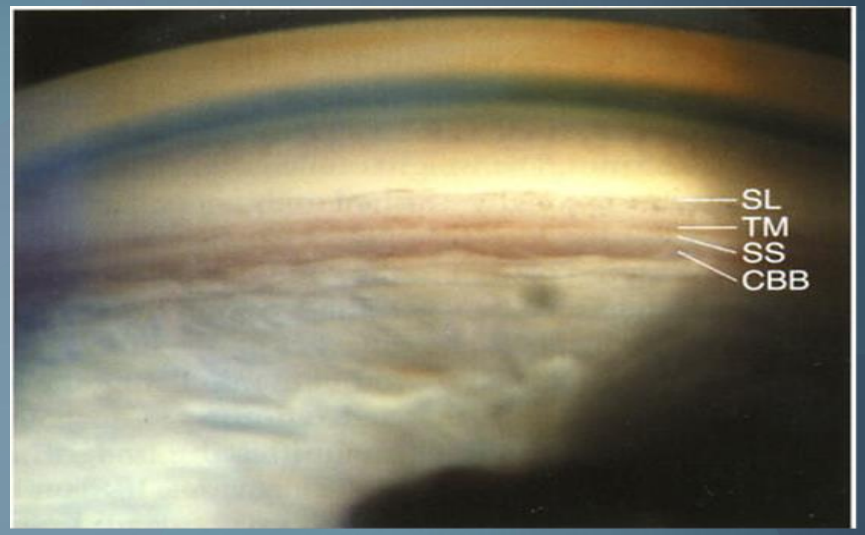

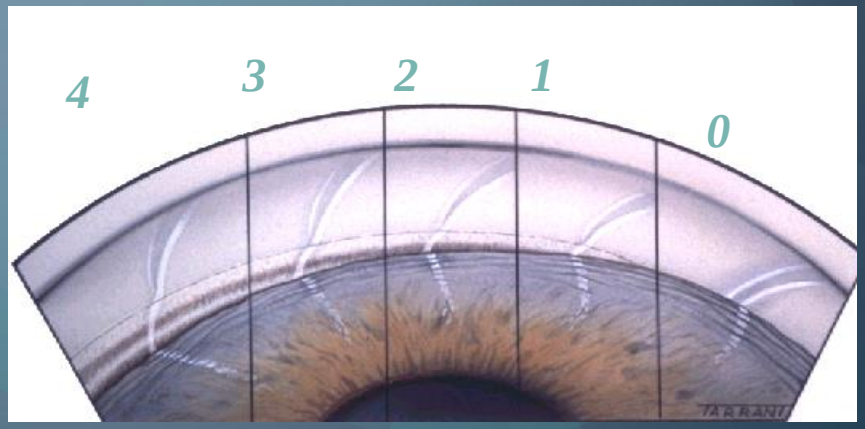

6.Görme Alanı Muayenesi

- Karanlık denizindeki görme adacığı=Görme alanı. Optik diskte görme olmadığından GA'da kör noktaya, adacığın tepesi foveaya karşılık gelir.

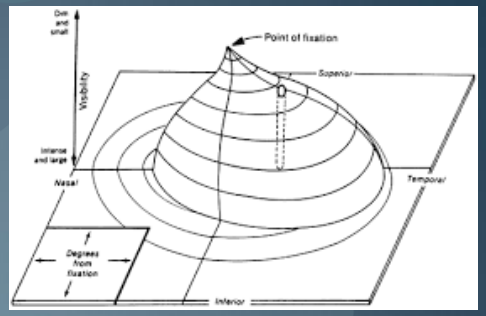

- Görme alanı bulguları, optik disk değişikliklerinden sonra ortaya çıkar, izole parasantral (10º-20º) skotom, arkuat skotom, double arkuat skotom ve tubuler görme hastalık ilerledikçe ortaya çıkan görme alanı defektleridir.



7.Retinal Sinir Lif Kalınlığı ölçümü

- Optik koherens tomografi (OCT)~800 nm dalga boylu ışık kullanılarak retinanın ve optik sinirin yüksek çözünürlükte tomografik kesit görüntüleri elde edilir.
- OCT ile ölçülen RSLT kalınlığı normal ile glokomlu gözler arasında, özellikle inferior kadranda olmak üzere istatistiksel olarak anlamlı farklılık göstermektedir
- Ortalama RSLT kalınlığı normal kişilerde ortalama 95±10 µm, erken glokomlularda 80±18 µm, ileri glokomlularda ise 51±14 µm.

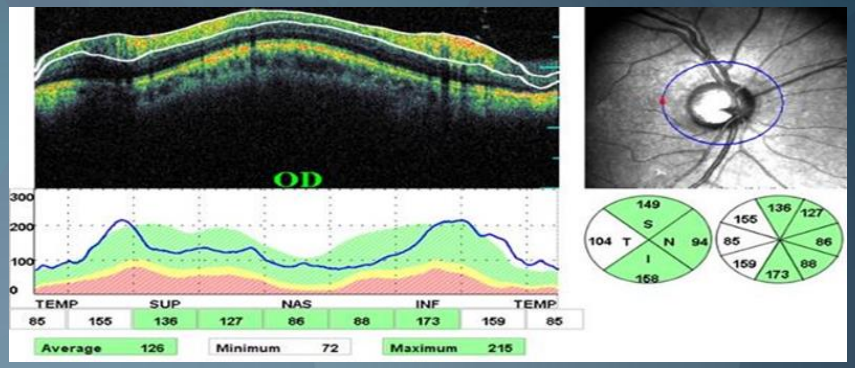

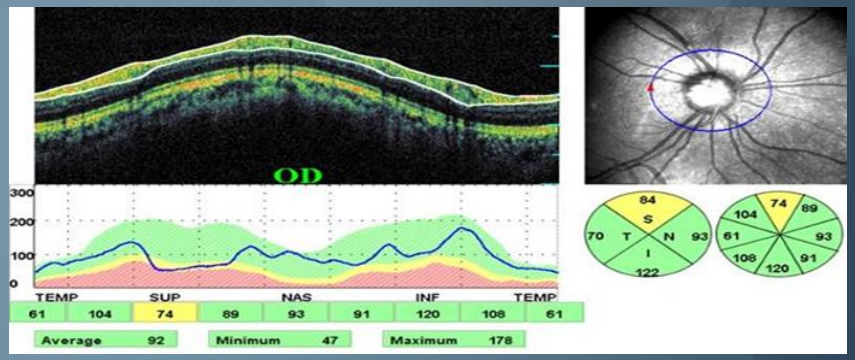

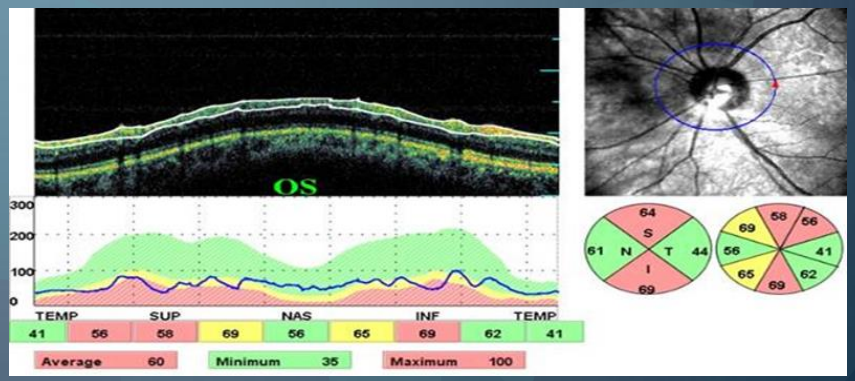

Primer açık açılı glokom(PAAG)

- Sinsi seyirli
- Genellikle semptomsuz
- Tutulum genellikle bilateral-asimetrik.
- Nadiren özellikle genç olgularda hafif kornea ödemine bağlı halolar ve ışıktan rahatsız olma veya bazı olgularda görme alanı defektleri ile başvuru

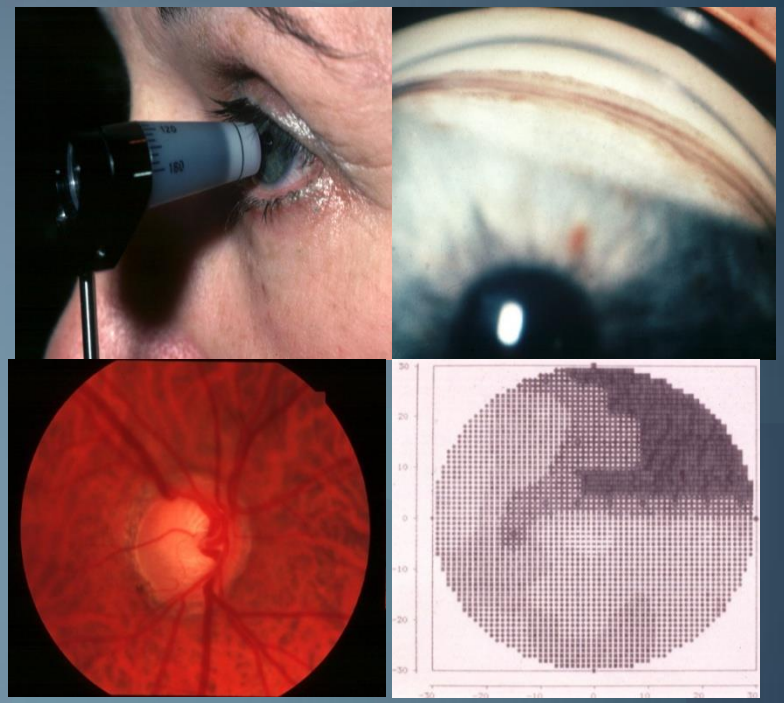

Tanı Kriterleri

- GİB> 21 mmHg
- Açık açı
- Glokomatöz disk hasarı
- Görme alanı kaybı

PAAG

Başlıca risk faktörleri nelerdir?

1.Göz içi basıncı
2.Santral kornea kalınlığı (ince kornea)
3.Aile öyküsü
4.Oküler hastalıklar:
•Miyopi
•Yırtıklı retina dekolmanı
•Retinitis pigmentoza
•Santral retinal ven oklüzyonu
5. Yaş (60-70)
6. Siyah ırk
7. Genetik
8. Sistemik endokrin
•Diabet
•Guatr
9. Sistemik vasküler
•Nokturnal HipoTA
•Vazospastik hastalıklar
•Migren)
10. Lokal
•Disk kanamaları,
•Peripapiller atrofi

Glokomatöz optik disk değişiklikleri

- Cupta vertikal progressif genişleme (C/D 0.6 nın üzeri glokomatöz):Normal popülasyonun sadece %10'unda c/d>0.5)
- Nöroretinal rimde incelme-çentiklenme-solukluk
- Erken glokomda disk üzerinde kıymık (Splinter) hemorajiler
- Peripapiller koroidal atrofi
- İki göz cup arasında asimetri.

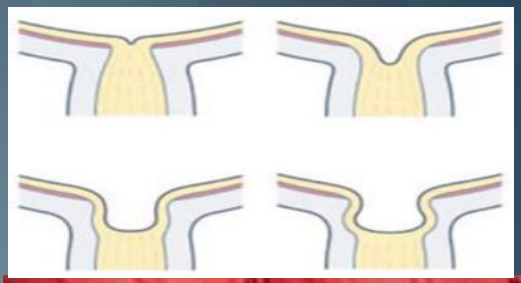

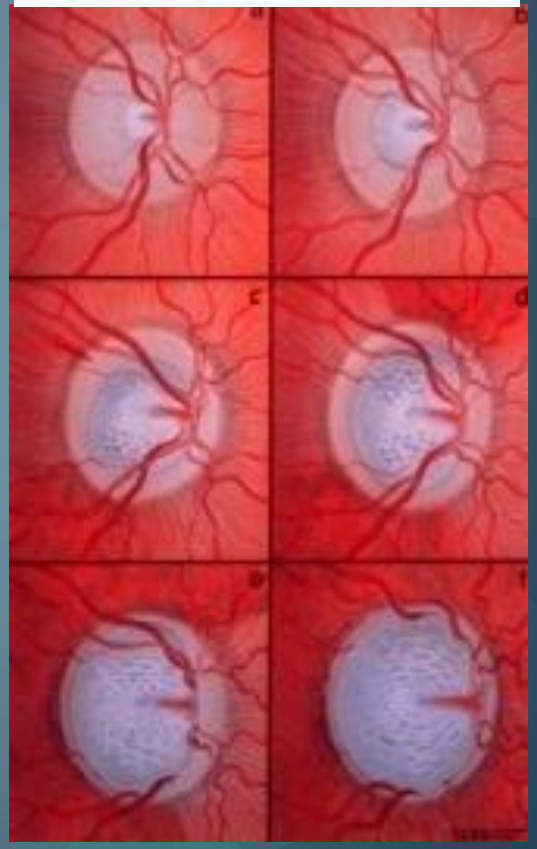

- Glokomatöz Çanaklaşma
- Nöroretinal rimde incelme
- Damarlarda Nazalizasyon

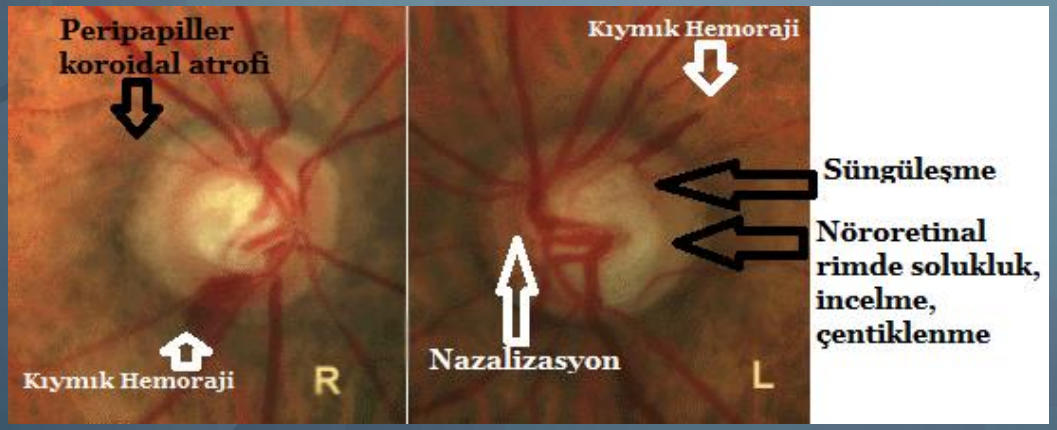

Glokomatöz optik disk değişiklikleri

- Disk üzerinden geçen kan damarlarında cupping bölgesinde ani dirseklenme, süngüleşme.
- Santral retinal damarların nazale doğru yer değiştirmesi (nazalizasyon)
- Lamina kribrosa deliklerinin görünür hale gelmesi (laminer nokta belirtisi)
- Retinal Sinir lif tabakasında atrofi

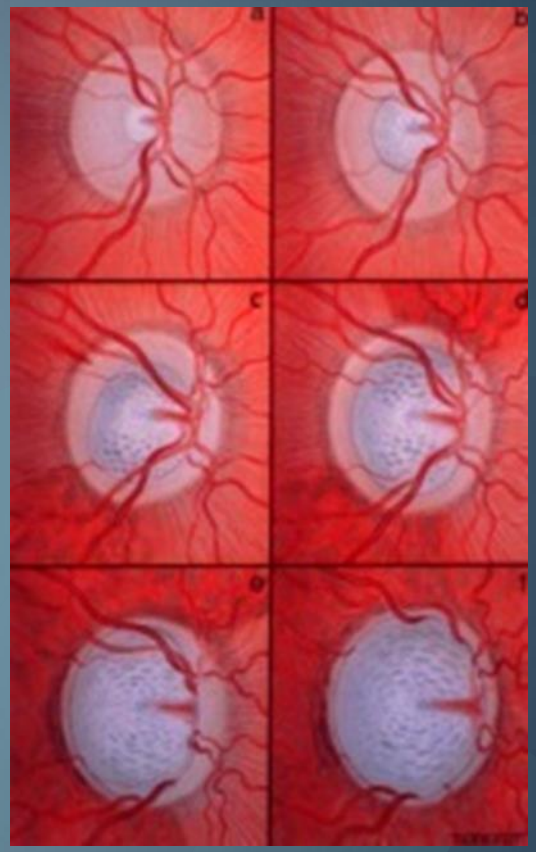

- Laminer nokta belirtisi

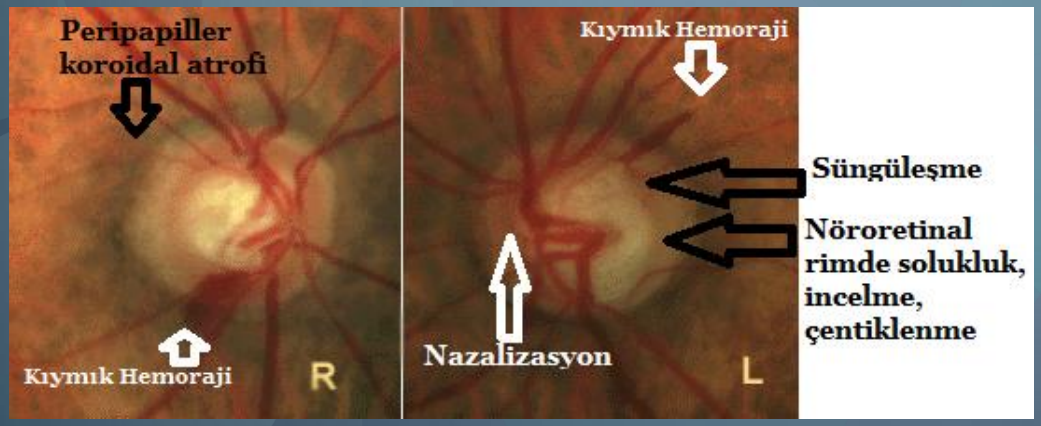

PAAG- Tedavi

Primer açık açılı glokom tedavisi öncelikle medikaldir.

Hedef Basınç: Görme sinirini ve böylece yaşam kalitesini korumak, periferik görme alanının ve görme keskinliğinin korunabilmesi amaçlanır.

Aköz hümor yapımını azaltanlar

1. Adrenerjik antagonist damlalar (Beta blokörler): Timolol, Levobunolol, Karteolol (ISA+), Betaksolol (kardiyoselektif sadece B1 reseptör blokörü bronkopulmoner yan etkileri yok), Metipranolol damla.

- Korpus siliyarede beta reseptör blokajı ile kapiller perfüzyonu ve ultrafiltrasyonu azaltarak veya direkt etki ile azaltırlar.

PAAG- Tedavi

2. Adrenerjik agonist damlalar: Bu grup ilaçların humör aköz yapımını azaltmakla birlikte son yıllarda uzun süre kullanıldığında dış akımı da düzelttiği ortaya konmuştur.

Nonspesifik: Dipivefrin, Epinefrin damla. Hem trabeküler hem uveoskleral dışa akımı artırıp aköz sekresyonunu azaltırlar.

Spesifik (alfa 2 agonist): Apraklonidin ve brimonidin damla humör aköz yapımını azaltırlar . Brimonidin uveoskleral dışa akımı artırır.

3. Karbonik anhidraz inhibitorleri: dorzolamid ve brinzolamid damla. Na tutulumu ve K atılımı ile korpus siliarede asit ortam oluşturarak humör aköz yapımını azaltır.

PAAG TEDAVİ

Dışa akımı artıranlar

1.Prostaglandin analogları: Latanoprost, bimatoprost, travoprost, tafluprost damla. Silier kas lifleri arasındaki ekstrasellüler matriksde yeniden yapılanmaya yol açarak uveoskleral dışa akımı artırırlar. İris renginde koyulaşma, kirpiklerde uzama, hiperemi ve perioküler hiperpigmentasyon ve risk altındaki hastalarda kistoid makula ödemi yapabilirler.

2.Myotik ajanlar (parasempatomimetikler): Pilokarpin damla. İris sfinkterini kasarak myozise yol açarlar; iris açıdan uzaklaşırken trabeküler boşlukları da açar ve iridokorneal açıyı genişleterek dışa akımı artırırlar.

PAAG TEDAVİ

Trabekülektomi

- Ön-kamara ve sub-konjonktival boşluk arasında direkt bağlantı sağlayan limbal fistul açıklığı.
- Trabeküler ağ, Schlemm kanalı ve toplayıcı kanallara bypass
- Ön kamaraya girilen bir cerrahi işlem: fistülizan veya penetran terimi daha uygun.
- Cerrahi dışı tedavi yöntemlerinin uygun olmadığı/bu tedavilerle hedef basınca ulaşılamadığı durumlarda kullanılan en yaygın ve etkili cerrahi yöntem.

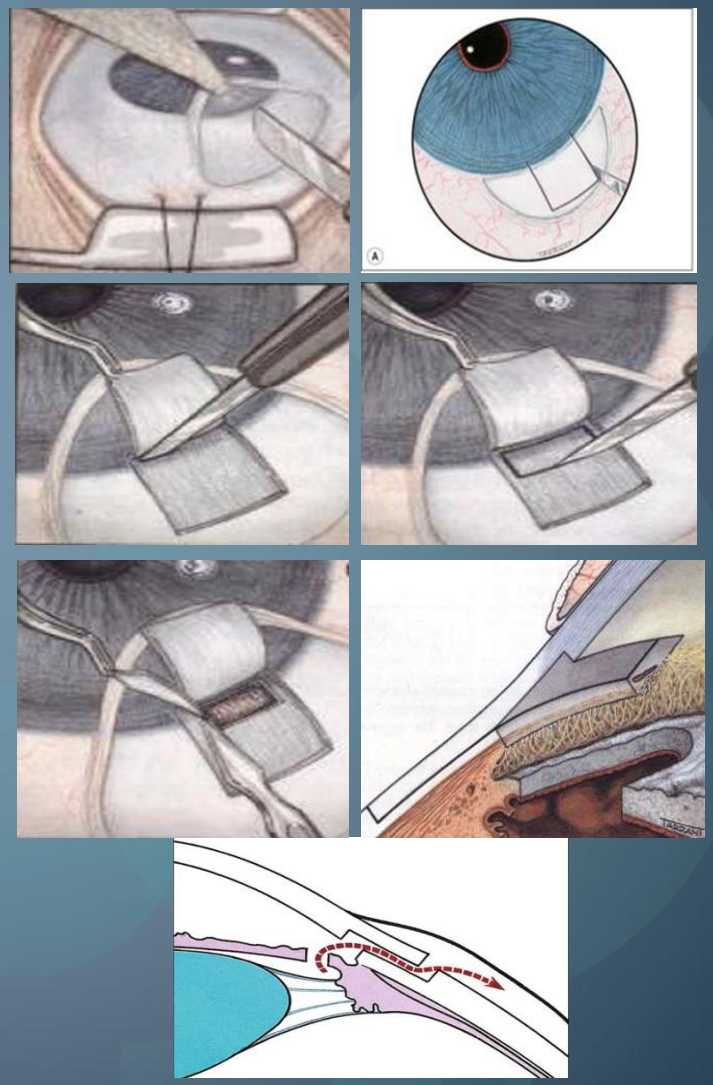

Primer Açı Kapanması Glokomu(PAKG)

- Ataklar halinde gözlenen ve ön kamara açısının kapalı olmasına bağlı ortaya çıkan bir glokom türüdür.
- Hastalar şiddetli klinik bulguları yüzünden hemen daima etken dönemde hekime ulaşırlar.
- 50-60 yaş kadınlarda ve emosyonel olarak labil kişilerde daha sıktır.
- Olguların çoğunda ana mekanizma: Pupiller blok mekanizması: Uygun şartlar bir araya geldiğinde iris-lens teması olur ve AH'ün arka kamaradan ön kamaraya geçişi bloke olur. Arka kamarada biriken aköz irisi öne doğru iterek açıya yaslanmasına sebep olur ve ön kamara açısı kapanır. Drenajın durmasıyla GIB yavaş yavaş yükselmeye başlar.
- Önce tek sonra diğer kadranlarda kapanma ile klinik evreler ortaya çıkar.

Pupiller blok mekanizması

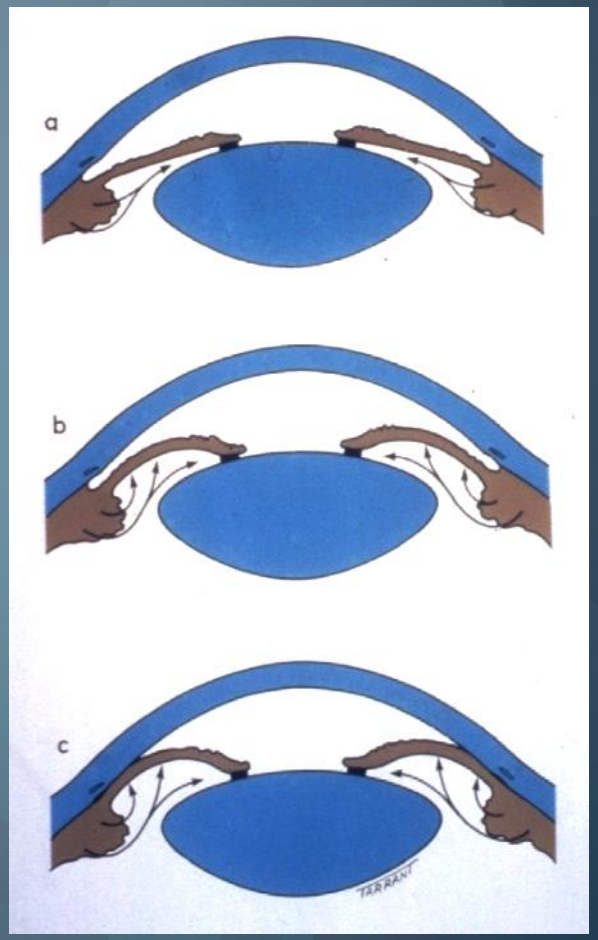

PAKG

Risk Faktörleri:

- Göz küresi küçük, ön-arka ekseni kısa, ön segmenti dar olan hastalar
- Kornea kurvatürünün az olması
- Lensin öne doğru itili olduğu gözler (Yaşlılar..)
- Hipermetroplar
- Kadınlar

Yatkınlık faktörleri

- Yakın çalışma ve öne eğilerek uzun süre kalma: Uzun süre okumak, dikiş dikmek midriyazise ve lensin öne doğru gelmesine ve pupiller bloğa yol açar.
- Loş ışık , midriyazis.

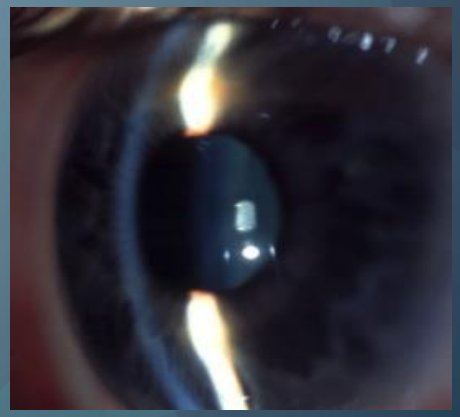

PAKG

- Subakut (intermitant) AKG:Genelde açı 180 derece kapanmıştır. GİB 40-50 mm Hg, hafif Akut AKG bulguları mevcut. Kuvvetli ışık, oküler masaj, sırtüstü yatma ile atak kırılabilir.
- Akut AKG (akut glokom krizi)
- Kronik AKG: Eğer atak zamanında tedavi edilemezse açıda yapışıklıklar gelişir. Artık pupil bloğu yoktur; sekresyon (korpus siliare atrofisi nedeniyle) ve drenaj çok azalmış, GİB 30'lara düşmüş. Tedavisi PAAG gibi.
- Absolu AKG

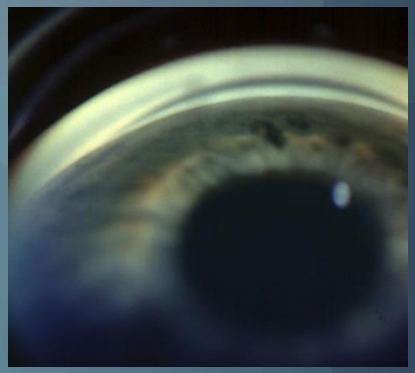

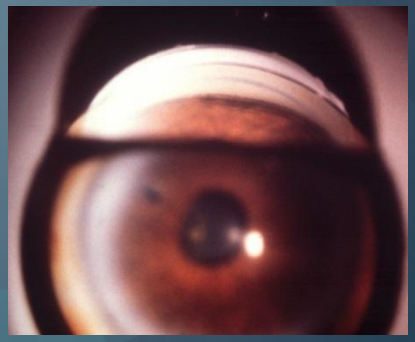

Akut açı kapanması glokomu (akut glokom krizi)

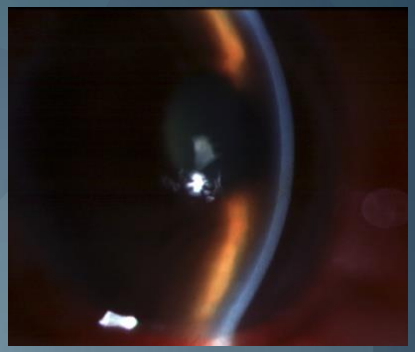

- Ön kamara açısı tamamen kapalı
- GİB 70-80 mmHg ve göz taş gibi sert
- Konjonktivada derin hiperemi belirgin
- Kornea bulanık ve çok ödemlidir (buzlu cam görünümü)
- Ön kamara derinliği azalmış,
- Pupilla middilate ve ışık refleksi yok ya da çok zayıf
- Görmede ciddi düşme, ışık haloları, şiddetli göz ve/veya başağrısı var.
- Ayrıca mide bulantısı, kusma gibi sistemik bulgular eşlik edebilir.
- Tedavi edilmediği takdirde göz ışık hissini kaybedebilir.

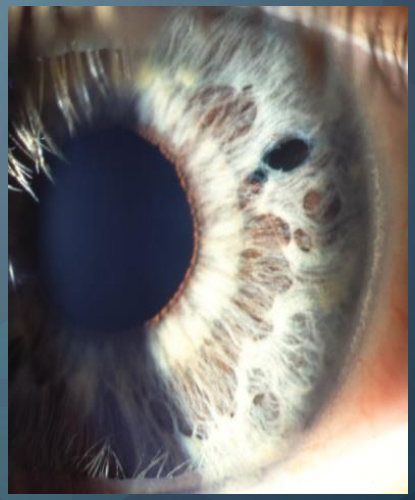

Akut AKG/Atak-Akut glokom krizi Tedavisi

1) Hiperosmotik ajanlar: Birinci basamak ilaçlardır. Vitreus volümünü azaltarak, lensi geriye çekerler. Böylece, pupiller blok ortadan kalkar, iris diyaframı geri çekilir, ön kamara açısı açılır.

- % 20'lik Mannitol intravenöz
- Gliserin meyva suyu da katılarak bir defada verilir. Kusma, bulantı yaparsa ve hasta diabetikse verilmez.
- İzosorbid

2) Topikal Beta Blokörler,KAİ-Pilokarpin (% 2) göz damlaları

3) Oral Asetazolamid.

4) İridotomi-İridektomi: Akut açı kapanması glokomunda medikal tedavi ile kriz atlatıldıktan sonra ya cerrahiyle periferik iridektomi, ya da YAG lazer ile periferik bir iridotomi yapılmalıdır.

Sekonder glokomlar

- Gözdeki enflamasyonlara bağlı glokomlar: İridosiklit, sklerit, keratit, keratoüveit
- Lense bağlı glokomlar
- Afakik/psödoafakik glokom
- İris Hastalıklarına bağlı glokomlar
- Göz içi tümörlere bağlı glokomlar
- Travmalara bağlı glokomlar
- Hemorajik glokomlar
- Artmış Episkleral Venöz Basınca bağlı glokomlar: Sturge weber sendromu, Kavernöz sinus trombozu, V.C.S. Sendromu, Karetikokavernöz fistül
- Steroid glokomu

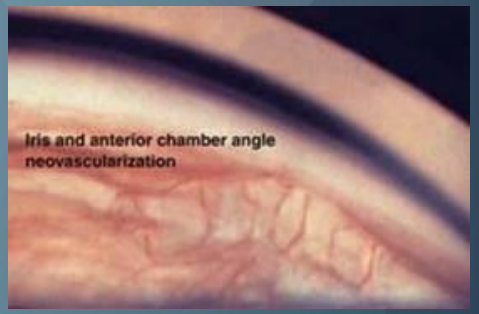

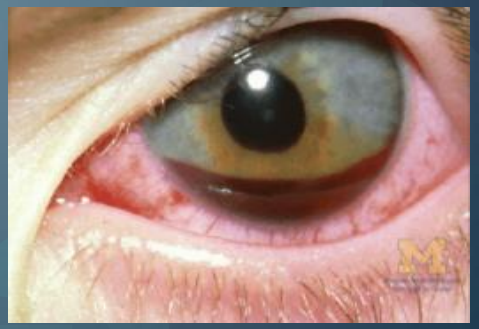

Steroid Cevabı/duyarlılığı/glokomu

- Normal populasyon 6 hft. topikal betametazon=> ''Yüksek cevap(%5)'' GIB> 30 mmHg=> glokom riski yüksek.
- PAAG, ailede glokom hikayesi, yüksek miyopi, DM ve Kollagen doku hastalığı varsa yüksek steroid cevabı ve glokom riski yüksek.
- Trabekülumda ara madde kompozisyonunda değişim ve aköz dışa akımına direnç oluşumu.
- Zayıf steroidler (florometolon, klobetazon) GIB'nı daha az yükseltir.
- Kişinin steroid duyarlılığı genetik olarak belirlenmekte

Steroidlerin oküler yan etkileri:

- Glokom, Katarakt, Oküler yara iyileşmesinde gecikme, Viral oküler enfeksiyonlarda alevlenme, enfeksiyona eğilim, Pitozis, Kapak cildinde atrofi

Primer Konjenital Glokom

Çocukluk çağı glokomları

- Primer, Sekonder, Oküler veya sistemik anomalilerle birliktelik gösteren glokomlar.

Başlangıç yaşına göre:

- Konjenital glokom
- İnfantil glokom
- Jüvenil glokom

Primer konjenital glokom:

- 10000 canlı doğumda 1 sıklığında görülürler.
- Doğuştan veya hayatın ilk yıllarında ortaya çıkan glokomlardır.
- 2/3 ü bilateral ve asimetriktir.
- %65 oranında erkek bebeklerde görülür.
- Sporadiktir ancak Otozomal resesif geçişi vardır.
- GIB artışının nedeni trabeküler dokunun kollabe olması ve tam gelişmemesidir (mezodermal trabekülodisgenezis)

Primer Konjenital Glokom

Bulgular Bebeklerde sklera henüz elastik olduğundan

- Artmış GIB nedeniyle göz küresinde büyüme (buftalmus) ve kornea çapında artış (normal çap YD da 10-10.5 mm, Glokomda 12-14 mm.)
- Kapak aralığını kaplayan büyük kornea
- Kornea çapının büyümesine ayak uyduramayan descemet membranında çatlaklar ve iyileştikten sonra skarlaşmalar (Haab Striaları)
- Korneal ödem.
- Ön kamara derinliği ve aks uzunluğunda artış
- Skleral incelmeye bağlı mavimsi skleralar
- Optik diskte çanaklaşma

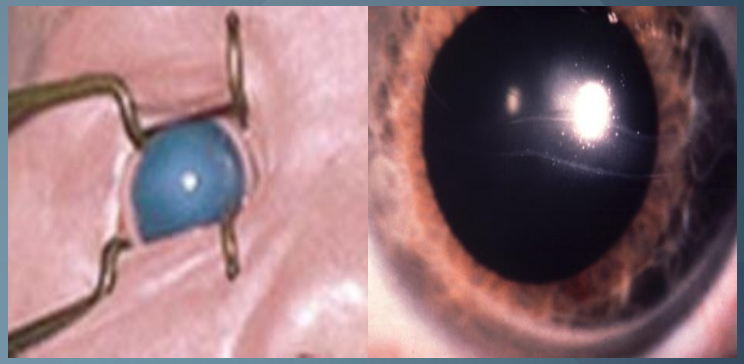

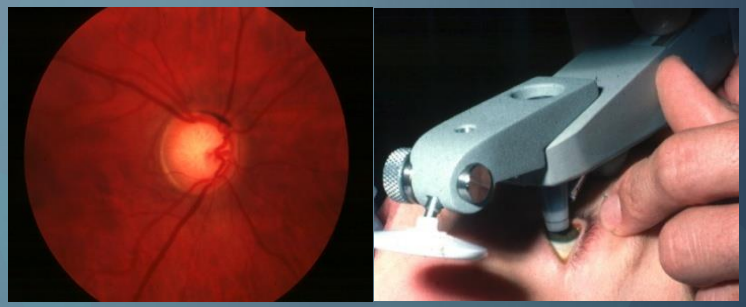

Primer Konjenital Glokom

Semptomlar

- Lakrimasyon, (gözyaşı kanal ve yollarındaki tıkanıklığa bağlı olan epiforadan farklı olarak aşırı göz yaşı salgılanması sözkonusudur)
- Fotofobi
- Blefarospazm.
- Büyük göz (özellikle asimetrik olgularda)

Yönetim

- GİB-aks-kornea çapları ölçümü, ön segment ve açı muayenesi, optik disk incelemesi ve İçe füstülizan cerrahi (Goniotomi, trabekülotomi).